ANNALES

DES

ALADIES VÉNÉRIENNES

FONDÉES EN 1906

C71

OPHTHALMOLOGICAL SOCIETY OF THE UNITED KINGDOM
ESTABLISHED
1880

EXTRAIT

ADMINISTRATION

22, PLACE SAINT-GEORGES, 22

PARIS (IXe)

PLAQUE MUQUEUSE DE LA CONJONCTIVE LIMBAIRE LA SYPHILIS SECONDAIRE DE LA CONJONCTIVE

Par le Dr A. ANTONELLI.

Les manifestations secondaires de la conjonctive, sans être extrêmement rares, représentent toujours des observations intéressantes, soit au point de vue du diagnostic, délicat sinon difficile, soit par leurs formes cliniques. Les plaques muqueuses du bord ciliaire, ou des commissures palpébrales, à cheval sur la peau et sur la muqueuse, sont relativement fréquentes, sous la forme d'érosions (syphilides papulo-érosives) ou d'ulcérations superficielles, à bord net, à fond souvent diphtéroïde. Beaucoup plus rares, sans aucun doute, sont les syphilides de la conjonctive bulbaire et surtout du limbe, ce qui nous a engagé à recueillir et illustrer l'observation suivante :

Mlle Ch., Gabrielle (19 ans), se présente le 28 décembre 1908, à St-Louis, service de M. le Prof. Gaucher, pour un chancre vulvaire à la fourchette. Ultérieurement, elle montre surtout, comme manifestations secondaires, une leucomélanodermie cervicale classique et des plaques muqueuses persistantes aux amygdales. Soignée en janvier et février 1909 par des pilules, le 11 mars elle n'a plus de manifestations et se repose du traitement pendant cinq semaines. A partir du 15 avril, elle commence à souffrir de l'œil gauche,

164896

qui devient de plus en plus rouge, non douloureux, mais gêné par la sensation de corps étrangers et par le larmoiement et la sécrétion catarrhale, assez abondante.

Le 20 avril, quand nous voyons pour la première fois la malade, elle présente la lésion oculaire qui est reproduite dans la figure. Le diagnostic s'imposerait d'emblée, mais il est encore confirmé par la ressemblance absolument parfaite entre la plaque conjonctivale et une plaque qui existe sur le bord de la langue, du même côté. Il existe aussi une plaque muqueuse à l'orifice de la narine gauche, avec écoulement sanieux du nez.

La lésion de la conjonctive limbaire temporale est réniforme, avec bord concave le long de la limite cornéenne. Elle mesure 8 millim. environ de hauteur, 5 à 6 de largeur maxima. Le bord en est net, ressortissant d'autant plus que la conjonctive bulbaire contiguë est très hyperémiée, surtout vers le haut, et que le fond de la plaque est, par contre, grisâtre, blanc sale, légèrement surélevé, d'aspect presque diphtéroïde. Le même aspect, la même couleur blanc-grisâtre, se remarquent sur le fond, légèrement échancré, de la plaque linguale.

Le jour même le Dr Fouquet, chef de clinique de la Faculté, procéda à l'examen de la sécrétion. Après instillation d'un collyre à la cocaïne, un grattage de la surface conjonctivale ulcérée donna assez de détritus pour en obtenir quelques préparations examinées à l'ultra-microscope. Il fut impossible de reconnaître des spirochètes. Il est utile de remarquer que la lésion oculaire datait déjà de plusieurs jours, et que la malade venait de recevoir, en reprise du traitement intensif, plusieurs piqûres quotidiennes de benzoate.

Au bout d'une semaine encore de ce traitement la plaque s'était assez réduite, en largeur surtout ; le fond n'était plus du tout surélevé, la couleur devenait moins grise. Après une autre semaine, la région limbaire temporale ne différait presque plus du restant du limbe, mais tout le

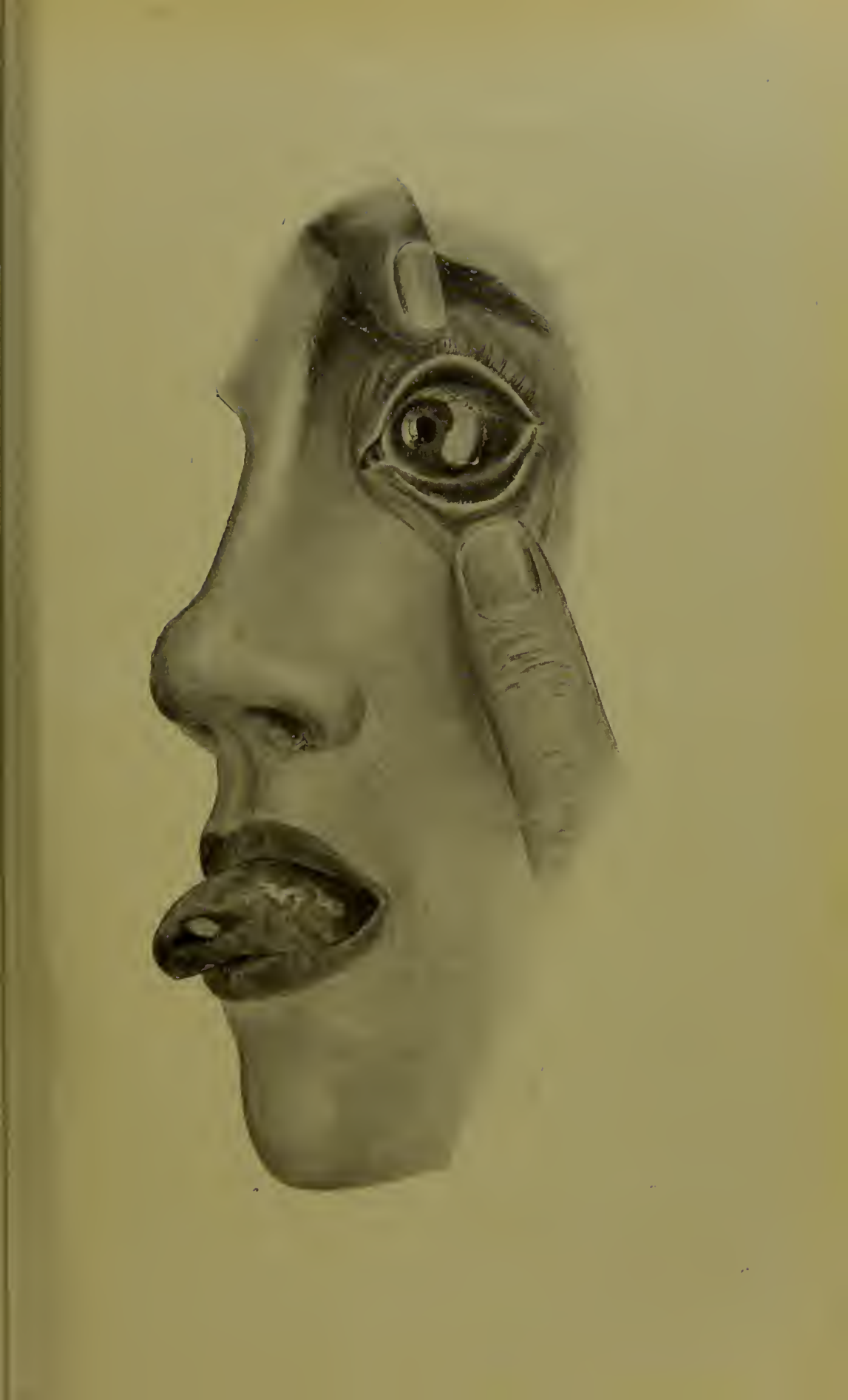

limbe avait pris de plus en plus le caractère hyperémié du *cercle* périkératique, et le 11 mai il y avait iritis nette, intense. Cette iritis se montra assez rebelle au traitement local (atropine, etc.) et au traitement général, jusqu'au 27 mai, date à laquelle la malade voulut quitter l'hôpital et fut perdue de vue.

II

Le premier travail d'ensemble sur la *syphilis secondaire de la conjonctive* est la thèse de Narjoux (Lyon, 1875). On y trouve reproduites toutes les observations antérieurement publiées, plus deux personnelles de l'Auteur. Il groupe ces manifestations en trois types : la *conjonctivite secondaire* (simple ou pseudo-granuleuse), les *papules* (syphilides papuleuses ou papulo-ulcéreuses) et les *plaques muqueuses* proprement dites. Bien entendu, les trois formes peuvent se combiner ou coexister dans un même cas.

En ce qui concerne la simple *conjonctivite secondaire*, il est utile d'insister sur sa fréquence, comme nous l'avons fait ressortir il y a quelques années, à propos d'une communication de M. Dreyer Dufer à la Société d'Ophtalmologie de Paris (1) : « La conjonctivite à forme hyperémique simple, disions-nous, avec sécrétion catarrhale minime ou même nulle, semble d'observation assez courante dans les services vénéréologiques ; certainement, il serait difficile de fournir la preuve péremptoire de la nature spécifique de la conjonctivite chez un syphilitique en période secondaire. Mais les faits cliniques m'ont paru assez démonstratifs dans un grand nombre de cas. Du reste, la conjonctivite secondaire simple serait l'analogue de la simple pharyngite diffuse, sans localisations éruptives de plaques muqueuses ou autres ; pharyngites bien connues par les vieux cliniciens sous le nom d'*angine syphilitique* ».

(1) Dreyer-Dufer. — Plaques muqueuses de la conjonctive et symblépharon. *Soc. d'ophtalm. de Paris*, 6 juin 1899. (Discussion : Antonelli, Morax, Terson).

Dans la toute récente Encyclopédie française d'Ophtalmologie (vol. V, p. 758) Morax confirme ainsi : « L'existence de cette forme de conjonctivite syphilitique a été mise en doute, car il est parfois difficile d'établir la nature syphilitique d'une injection conjonctivale avec catarrhe, ne présentant pas de caractères spéciaux nettement tranchés. C'est un diagnostic que l'on fait par exclusion, et pour ma part j'ai vu des cas absolument démonstratifs, d'autant que l'étude de la sécrétion conjonctivale montrait l'absence de tout organisme pathogène ». Il cite Mauthner (1), qui signalait aussi l'existence d'un catarrhe conjonctival tenace chez des syphilitiques, et reproduit deux observations typiques, dont une du *Traité de la syphilis* du Prof. Fournier et l'autre personnelle. Nous ajouterons que dans l'ouvrage de V. Berger, *Maladies des yeux dans leurs rapports avec les maladies générales* (Paris, 1892), se trouve rapportée une observation des Drs Diamantberger et Goldberg, de conjonctivite double, récidivante, nettement liée à d'autres manifestations de syphilis secondaire.

Terrien insiste aussi (*Syphilis de l'œil*, Paris 1905, p. 145) sur la fréquence d'un *enanthème conjonctival* concomitant de la roséole.

La conjonctivite secondaire est parfois localisée à la muqueuse tarsienne, qui se présente rouge, légèrement enflée ou à surface veloutée ; mais assez souvent l'hyperémie est manifeste aussi sur le pli de passage ou sur la conjonctive bulbaire. La sécrétion est très modérée, comme nous le disions, et les troubles subjectifs se bornent à la sensation de corps étrangers, au picotement, à la démangeaison et à la gêne. L'apparition de la conjonctivite, presque toujours bilatérale, coïncide souvent avec la roséole ; sa durée est variable et elle peut faire un retour offensif à chaque nouvelle poussée de manifestations muqueuses ou cutanées (observ. de Fournier, *Traité*, p. 597).

(1) Mauthner. — *Die Syphilitischen Erkrankungen des Auges.* (Zeissl's Lerbuch der Syphilis, Stuttgart, 1875).

Dans l'hérédo-syphilis aussi, la conjonctivite a été signalée (Hirschberg, Druais, Morax). « Il s'agissait d'hérédo-syphilitiques, dit Morax (*l. c.* p. 752) qui présentaient, quelques jours après la naissance, des signes non douteux d'infection syphilitique, tels qu'éruptions cutanées diffuses, mauvais état général etc. Du côté des yeux, il existait une légère injection conjonctivale diffuse, avec sécrétion muco-purulente peu abondante. La muqueuse nasale était fréquemment atteinte, elle aussi, d'inflammation catarrhale diffuse et légère. Cet état peut se prolonger pendant plusieurs semaines sans grandes modifications par le traitement local. L'examen bactériologique de la sécrétion conjonctivale ne mettait en évidence aucun microbe pathogène. Il m'a semblé probable qu'un certain nombre de cas d'ophtalmie non blennorrhagique du nouveau-né pouvaient rentrer dans le cadre de ces faits de *conjonctivite syphilitique infantile.* Dans sa thèse sur les ophtalmies du nouveau-né, le Dr Druais a relaté 5 observations de ce genre sur 65 cas traités pendant l'année 1904 à l'Hôpital Lariboisière. Chez l'un des enfants observés, la nature syphilitique de l'inflammation conjonctivale paraissait d'autant plus vraisemblable qu'elle s'accompagnait de fissures au niveau des commissures palpébrales et labiales et au niveau des narines ».

Nous n'insisterons pas sur une *forme pseudo-granuleuse*, avec semis de granulomes analogues à ceux du trachome, que la conjonctivite syphilitique pourrait présenter. Ce sont des cas excessivement rares, décrits par Goldzieher le premier (2 observations, communiquées à la Société de Méd. de Budapest, le 4 janvier 1888) et ensuite par Magawly, Sattler (1), Inouye (2), et Wilbrand-Staelin. La coloration jaunâtre de la muqueuse et la ressemblance des granulations avec de la gelée étaient très manifestes dans un

(1) Sattler. — Affection syphilitique particulière de la conjonctive. *Prager medic. Wochenschr.*, 1888, n° 12.

(2) Inouye. — Sur un cas de conjonctivite granuleuse syphilitique *Ophtalm. Klinik.*, 1901, n° 2.

cas observé par Morax, et la lésion se modifia nettement sous l'influence du traitement hydrargyrique. Ces cas représentent des formes de transition vers la *tarso-conjonctivite syphilitique* (Fuchs (1), Magaly, Bull (2), où nous trouvons le tarse épaissi, infiltré, comme dans le trachome diffus et invétéré (3).

III

En ce qui concerne les *syphilides de la conjonctive*, il faut d'abord remarquer la rareté de ces manifestations par rapport à leur fréquence sur d'autres muqueuses. Ce fait s'explique en considérant d'une part la biologie du spirochète, et d'autre part les conditions spéciales de la muqueuse oculaire, notamment la flore microbienne habituelle du sac conjonctival, son irrigation par les larmes, l'absence des irritations que d'autres muqueuses, la buccale surtout, subissent comme causes d'appel aux manifestations secondaires.

La première observation publiée, d'éruption conjonctivale syphilitique, serait, d'après la thèse de Narjoux, celle de Smee (*London medical News*, 1844-45, vol. XXV). « Sur la conjonctive d'une femme atteinte depuis trois ans de syphilis existait, au-dessus de la cornée, une tache un peu moins grande qu'une pièce d'un penny. La conjonctive était tuméfiée, surélevée sur ce point, et offrait une teinte cuivrée. Il y avait une éruption cuivrée, d'aspect indéterminé, sur le corps, et un petit ulcère à l'angle des paupières ».

Suivent les observations de Desmarres père (*Traité des maladies des yeux*, 1855), de John F. France (*Guy's Hosp. Rep.*, 1861 ; trois cas, dont le plus important *chez un hérédo-*

(1) Fuchs. — *Klin. Monatsbl. f. Augenheilk.*, Aug. 1878.

(2) Bull. — *New York med. Journ.*, 1879, p. 272.

(3) Morax et Druais. — La tarsite ulcéreuse syphilitique *Soc. d'Ophl. de Paris*, 14 mars 1905.

syphilitique), de Magni (*Giornale di Oftalmol. ital.* 1863), de Heurteloup (*Brit. med. Journ.*, 1865, p. 283), de de Wecker (*Traité des mal. des yeux*, 2e édit. 1867). En 1876 une thèse de Paris, par Savy (*Des éruptions conjonctivales*), cite un cas de syphilide papuleuse conjonctivale vraie, observé par Fournier, et deux autres observations de Jullien et de Lallier. Sichel, dans son *Traité élémentaire d'Ophtalmologie* (1878), et peu après dans la *Gazette hebdomadaire de médec. et chirurgie* (1880), décrit des syphilides papulo-ulcéreuses de la conjonctive bulbaire. Galezowski, dans son *Traité* de 1888, Lang, dans ses Leçons classiques (1885), Dor (*Annales de Dermatologie*, 1881), Finger (*Traité* de 1886) et Wolf (*Traité* de 1888), font tous mention des papules syphilitiques de la conjonctive palpébrale (plus rarement) ou bulbaire (le plus souvent).

Dans le livre d'ensemble d'Alexander (*Syphilis und Auge*, Wiesbaden, 1889), sont rapportés les cas de Lang, de Sichel fils (*Centralbl. f. Augenheilk.*, 1880 ; syphilide ulcéro-papilleuse, ou épisclérite gommeuse ?) et de Bosma (*Gaz. med. ital. delle prov. Venete*, anno 26 ; papule nette, dans le cul-de-sac inférieur). En 1891, nous trouvons l'observation de Frapeznikoff (*Vratch.*, n° 359 ; papule muqueuse de la conjonctive bulbaire), ensuite celles de Adenot et Meurer (*Presse médicale de Lyon*, 8 oct. 1892), de Fromaget (*Gaz. heb. des sciences méd. de Bordeaux*, n° 32 ; plaque muqueuse bulbaire), d'Alb. Terson (*Gaz. méd. de Paris*, 1894), de Herter (*Klin. Monatsbl. f. Augenheilk.* n° 200), de H. de Rothschild (*Revue génér. d'Ophtalm.*, 1895), de Gutmann (résumé dans la *Médecine moderne*, 1er juin 1895), de Narjoux (1895), de Dreyer-Dufer, déjà citée (1899) et enfin de Gerolt (*Soc. Opht. de Vienne*, 19 oct. 1905).

Les manifestations secondaires les plus fréquentes, de la part de l'œil, sont certainement celles qui intéressent à la fois le bord des paupières et la muqueuse contiguë, notamment les syphilides des commissures palpébrales, à forme bilabiée, ou d'un Y, ou de fer à cheval. Nous-même nous

en avons montré un exemple classique (1) : plaque ulcérée, vaste, de la commissure lacrymale et plaque fissuraire de la commissure temporale, chez un malade du service du Prof. Gaucher, atteint d'une syphilide ulcéreuse de la cornée à gauche, d'iritis à droite, de plaques muqueuses labiales et linguales, etc.

Sur la conjonctive elle-même, surtout sur la conjonctive bulbaire, les *papules*, ou *syphilides papulo-ulcéreuses*, sembleraient, d'après les observations publiées, plus fréquentes que les véritables plaques muqueuses. Mais, l'étiquette est souvent douteuse, qu'il faut mettre sur ces éléments éruptifs ; d'ailleurs, cela n'a qu'une importance relative. Les formes hybrides n'en sont pas moins intéressantes. La conjonctive bulbaire est en tout cas plus fréquemment le siège de papules, que celle des culs-de-sac ou de la surface palpébrale.

Les papules conjonctivales sont constituées par la muqueuse elle-même, épaissie, tuméfiée, surélevée, ce qui leur donne un caractère de mobilité sur lequel on a justement insisté, au point de vue diagnostique (A. Terson). *Elles se meuvent et se déplacent avec la conjonctive*, ce qui les distingue notamment des boutons d'épisclérite. Ce sont le plus souvent de petites papules lenticulaires, rosées, légèrement en relief, à bords arrondis, nets, parfois escarpés, à consistance ferme, et sans grande tendance à l'ulcération. Leur coloration est très variable, tantôt cuivrée de la teinte propre aux exanthèmes syphilitiques, tantôt gris rougeâtre, rouge jaunâtre, ou franchement rouge, ou rosée. La réaction conjonctivale est souvent très modérée, aussi bien pour l'état hyperémique que pour la sécrétion catarrhale. De même les troubles subjectifs sont légers. Rarement le larmoiement, la sécrétion muqueuse ou muco-purulente copieuse gênent beaucoup le malade et agglutinent ses paupières pendant la nuit.

(1) ANTONELLI.— Syphilide ulcéreuse de la cornée, etc., *Soc. d'Ophtalmologie de Paris*, 10 janvier 1905.

Lorsqu'une papule se trouve à cheval sur le bord de la paupière, par exemple aux commissures, il n'est pas rare que la partie cutanée soit croûteuse, la partie muqueuse érosive. Sur le bord ciliaire la syphilide est représentée parfois par un liséré croûtelleux, qui agglutine et raidit les cils. Il en était ainsi dans l'observation déjà citée, de John France, concernant un enfant de trois ans, hérédo-syphilitique. Il est rare qu'elles deviennent végétantes, hypertrophiques, d'autant plus que leur pronostic est favorable au point de vue de l'action rapide du traitement.

En ce qui concerne les plaques muqueuses proprement dites, elles sont rares sur la conjonctive *bulbaire*. Il s'agit, comme dans l'observation qui a été le point de départ de cet article, de saillies ou épaississements de la muqueuse, légèrement gaufrées, à forme ronde ou ovalaire, à contours constamment nets, non sinueux. Leur couleur est opaline, plus ou moins grisâtre, parfois avec tendance au jaune, et elles tranchent ainsi nettement sur le fond hyperémié de la muqueuse palpébrale ou bulbaire, à la différence des pustules, qui, elles, sont souvent plus sombres ou plus rouges, sur le fond de la conjonctive qui les porte.

Nous n'insisterons pas sur l'analogie de ces éléments avec ceux des autres muqueuses, notamment de la surface linguale. Notons néanmoins la fréquence d'associations des syphilides oculaires avec les syphilides buccales. C'est une règle qui aide du reste beaucoup au diagnostic, et l'on est frappé de la rencontrer dans la plus grande partie des observations publiées jusqu'à ce jour, comme dans celle qui nous appartient.

Fréquente aussi est l'iritis, contemporaine ou consécutive aux manifestations conjonctivales secondaires. Cela assombrirait plus ou moins le pronostic, si l'iritis elle-même n'était, en somme, d'un pronostic favorable ; à part, bien entendu, les cas exceptionnels de syphilis maligne, ou rendue telle par la sénilité, par l'éthylisme, une cachexie organique quelconque préexistante, surmenage, etc.

Le pronostic est donc favorable, et l'on voit, sous l'influence du traitement mercuriel bien suivi, une plaque muqueuse inquiétante par son siège et sa dimension, comme dans notre cas, se réduire, se flétrir, disparaître dans l'espace de deux à trois semaines. Le traitement local se bornera, naturellement, à la propreté de l'œil par des solutions antiseptiques non irritantes, et aux collyres d'atropine ou de cocaïne et atropine, pour diminuer la gêne et le spasme ciliaire réflexe et prévenir autant que possible l'iritis. Il est néanmoins prudent de réserver le pronostic, en ce qui concerne les plaques muqueuses marginales ou des commissures, ou de la caroncule ; qui peuvent devenir érosives, ronger le bord libre de la paupière, le dévier (éversion du point lacrymal, larmoiement), le priver définitivement des cils sur une certaine étendue (*madarosis* partiel), ou l'échancrer et le déformer irréparablement. Absolument exceptionnelle serait la suite grave d'un symblépharon (cas de Dreyer-Dufer), ou adhérence cicatricielle plus ou moins étendue de la conjonctive palpébrale à la conjonctive bulbaire, après ulcération vaste, sinon profonde, de la muqueuse des deux surfaces et du pli de passage. Ce symblépharon peut constituer de simples brides, ou arriver à supprimer totalement, ou presque, le cul-de-sac.

Je n'insisterai pas sur le diagnostic différentiel avec des lésions non syphilitiques. Mais sans sortir des manifestations spécifiques, je signalerai les formes de secondo-tertiarisme, ou tertiarisme franc précoce, des annexes oculaires. Il s'agit, dans ces cas, presque toujours de syphilis maligne, précoce, ou syphilis galopante, et d'une tarso-conjonctivite gommeuse ou d'une sclérite ou épisclérite gommeuses en foyers ; lésions granulomateuses qu'il importe de connaître également, et de bien définir, car leur signification clinique est différente et leur pronostic, au point de vue général et local, beaucoup plus réservé.

Dans le même ordre de faits, rappelons enfin la *scléro-conjonctivite syphilitique*, ou infiltration gommeuse diffuse,

gélatineuse, de la conjonctive et de la sclérotique. Gunn (1), Schlodtmann (2), Elschnig (3), en ont décrit des cas ; mais, seul, ce dernier affirme l'étiologie spécifique. Son malade présentait, outre la lésion oculaire, des manifestations cutanées nettement syphilitiques, et le traitement amena la guérison au bout d'un mois ; l'infiltration de la conjonctive bulbaire trahissait l'analogie avec les efflorescences papuleuses. La forme clinique de ces cas, en somme, est celle d'une sclérite ou épisclérite plus ou moins intense et diffuse, analogue à celle dite rhumatismale, mais avec un aspect gélatineux de l'anneau limbaire, et même de la zone périphérique de la cornée. Les phénomènes inflammatoires sont très prononcés. L'examen anatomique, dans un des cas de Schlodtmann, montra que les altérations intéressaient non seulement la conjonctive, la sclérotique et la cornée, mais encore le tractus uvéal (iris, corps ciliaire, choroïde), et que l'aspect gélatineux était dû à l'ectasie des espaces lymphatiques et aux petits foyers nécrobiotiques disséminés dans l'infiltration leucocytaire des tissus malades. Schlodtmann rencontra de nombreuses cellules géantes, tandis qu'Elschnig, à l'examen histologique d'un lambeau conjonctival excisé chez son malade, n'en trouva pas.

Une telle affection rentre, à la rigueur, dans les affections gommeuses de la tunique oculaire fibreuse ; mais les signes extérieurs étant surtout ceux d'une affection conjonctivale, il nous a semblé utile d'en parler dans cette revue d'ensemble des manifestations syphilitiques secondaires ou secondo-tertiaires de la conjonctive.

(1) Gunn. — *Trans. of the ophtalmic Soc. of the Unit. Kingd.*, 1894, XIV.

(2) Schlodtmann. — *Arch. f. Ophtalmol.*, 1897, XLIII, 1 p. 50.

(3) Elschnig. — *Klinische Monatsbl. f. Augenheilk.*, 1897, p. 155.

ANNALES
DES
MALADIES VÉNÉRIENNES

FONDÉES EN 1906

M. le Professeur GAUCHER, Directeur.

Ce Journal paraît mensuellement.

PRIX DE L'ABONNEMENT :

France ..... 20 fr. | Union postale ..... 25 fr.

Prix du Numéro : 2 fr.

Rédacteur en chef : Dr LÉVY-BING

ANNALES DES MALADIES
DES
ORGANES GÉNITO-URINAIRES

FONDÉES EN 1882

M. le Professeur GUYON, Directeur.

Ce Journal paraît deux fois par mois.

PRIX DE L'ABONNEMENT :

France ..... 32 fr. | Union postale ..... 36 fr.

Prix du Numéro : 2 fr.

Rédacteur en chef : Dr DELEFOSSE

ADMINISTRATION DES DEUX JOURNAUX

22, PLACE SAINT-GEORGES, 22

PARIS (IXe)

TÉLÉPHONE : 131-43